Revista de Ensino,
Ciência e Inovação

Homepage:http://recis.huunivasf.ebserh.gov.br

Avaliação de tumores da sela túrcica através da tomografia computadorizada e ressonância magnética em um Hospital Universitário

Evaluation of sellar tumors through computerized tomography and magnetic resonance in a School Hospital

Camila Brito Viana Peres[1], Carlos Henrique de Sousa Rosas[2], Juliana Cristina Duarte Braga[3], Diogo Fábio Dias Teixeira[3], José Carlos de Moura[4], Marcos Duarte Guimarães[5];

[1]Discente do curso de Medicina da Universidade Federal do Vale do São Francisco - UNIVASF, Petrolina, PE, [2]Médico residente em Radiologia e Diagnóstico por Imagem no A.C.Camargo Cancer Center, São Paulo, SP, [3]Discente do curso de Medicina da Universidade Anhembi Morumbi - UAM, São Paulo, SP, [4]Docente da Universidade Federal do Vale do São Francisco - UNIVASF, Petrolina, PE, [5]Docente da Pós-Graduação do A.C.Camargo Cancer Center e da Universidade Federal do Vale do São Francisco - UNIVASF, Petrolina, PE.

Autor correspondente: diogodiast@gmail.com

Artigo recebido em 07/10/2020 e aceito em 18/12/2020

RESUMO

Objetivo: analisar o perfil clínico, radiológico e patológico dos tumores da sela túrcica em um hospital universitário da região do submédio do vale do São Francisco. Materiais e métodos: Trata-se de um estudo retrospectivo, com análise de exames de tomografia computadorizada e ressonância magnética de crânio realizados em 21 pacientes portadores de neoplasias da sela túrcica entre os anos de 2011 e 2016. Resultados: Os métodos de imagem foram as principais ferramentas para pesquisa e diagnóstico de tumor selar em 17 (80,9%) casos, com maior prevalência do adenoma hipofisário com 11 (52,4%) casos, com os macroadenomas correspondendo a 9 (42,8%) casos, do total. Compressão do quiasma óptico, extensão suprasselar e infiltração das estruturas adjacentes (parasselares) foram os achados radiológicos mais frequentes com 9 (42,9%), 7 (33,3%) e 5 (23,8%) casos, respectivamente. Conclusão: Os métodos de imagem são fundamentais para a caracterização, planejamento terapêutico e controle pós terapêutico, com elevada concordância clínica e cirúrgica.

Palavras-Chave: Neoplasias encefálicas; Sela túrcica; Neoplasias hipofisárias; Tomografia Computadorizada Multidetectores; Imagem por Ressonância magnética.

ABSTRACT

Objective: To analyze the clinical, radiological and pathological profile of sellar tumors at São Francisco Valley. Materials and methods: This is a retrospective study, with analysis of computerized tomography and magnetic resonance scans performed in 21 patients with sellar neoplasms between the years 2011 and 2016. Results: Imaging methods were the main tool for research and diagnosis of seal tumor in 17 (80.9%) cases, with a higher prevalence of pituitary adenoma with 11 (52.4%) cases, with macroadenomas corresponding to 9 (42, 8%) cases, of the total. Compression of the optic chiasm, suprasellar extension and infiltration of adjacent structures (parasellar) were the most frequent radiological findings with 9 (42.9%), 7 (33.3%) and 5 (23.8%) cases, respectively. Conclusion: Imaging methods are fundamental for the characterization, therapeutic planning and post-therapeutic control, with high clinical and surgical concordance.

Keywords: Brain neoplasms; Sella Turcica; Pituitary Neoplasms; Multidetector Computed Tomography; Magnetic Ressonance Imaging.

INTRODUÇÃO

A sela túrcica é uma concavidade em forma de sela na base do esfenoide onde se encontra depositada a glândula pituitária, também denominada hipófise.[1–2]

A hipófise conecta-se ao hipotálamo, que exerce função regulatória sobre a mesma. Enquanto a glândula hipofisária tem a função de secretar hormônio do crescimento, adrenocorticotropina, hormônio estimulante da tireoide, prolactina, hormônio folículo-estimulante e hormônio luteinizante, o hipotálamo tem a função de produzir e secretar os hormônios ocitocina e antidiurético (ADH). [3]

Os tumores da região selar e parasselar podem se manifestar de distintas formas a depender da sua extensão, compressão e invasão de estruturas circunvizinhas. O espectro de apresentação clínica é variado, podendo se caracterizar por: síndromes clínicas por hipersecreção hormonal (a exemplo da hiperprolactinemia); lesões não secretoras que comprimem a hipófise e podem determinar hipopituitarismo; perda visual pode ocorrer nos casos de compressão de nervos e quiasma óptico; cefaleia por distensão do diafragma selar e lâmina dural adjacente.[4]

Os métodos de imagem mais utilizados para avaliação dos tumores selares são a tomografia computadorizada (TC) e a ressonância magnética (RM), onde cada método apresenta suas particularidades. A RM é o principal método na avaliação destes tumores devido ao alto contraste de resolução e possibilidade de aquisições em sequências avançadas que oferecem alta resolução espacial, e possibilitam alto contraste entre fluido cefalorraquidiano e estruturas neurais, e das sequências pós-contraste endovenoso, idealmente realizadas nos planos axial, sagital e coronal após 30 a 200 segundos da injeção.[5] A TC se destaca em relação à RM na avaliação de calcificações e sangramento intratumoral bem como na avaliação da destruição óssea, remodelação ou osteoesclerose.[6]

As neoplasias da região selar são comuns, podendo variar de lesões benignas a lesões malignas, tornando-se importante o conhecimento da sua epidemiologia e padrão de apresentação nos métodos de diagnóstico por imagem. Os adenomas hipofisários (microadenomas e macroadenomas) são os tumores mais comuns, chegam a corresponder a cerca de 15-20% das neoplasias intracranianas[7] e a 90% dos tumores das regiões selar e paraselar.[8] Dentre diversos tipos histológicos destacam-se ainda os meningiomas, craniofaringiomas, gliomas e, mais raramente, metástases.

O objetivo do presente estudo é analisar o perfil clínico, radiológico e patológico dos tumores da sela túrcica em um hospital universitário da região do submédio do vale do São Francisco.

MATERIAL E MÉTODOS

Trata-se de um estudo retrospectivo, com análise de todas as TC e RM de crânio consecutivas realizadas em pacientes oncológicos em acompanhamento em um hospital universitário entre 2011 e 2016. Os exames de imagem foram analisados a partir do banco de dados do hospital, juntamente com o prontuário dos pacientes.

Foram incluídos pacientes com pelo menos um dos seguintes critérios: diagnóstico clínico, radiológico ou patológico de tumor de sela túrcica ou alterações da estrutura selar na neuroimagem. Foram excluídos exames incompletos ou com presença de artefatos que prejudicaram a interpretação dos achados radiológicos.

Foram analisadas variáveis epidemiológicas: sexo, idade e antecedentes patológicos neoplásicos; variáveis anatomo-clínicas: diagnóstico clínico e tipo histológico; e variáveis radiológicas: tamanho (diâmetro), densidade na TC, intensidade de sinal na RM, taxa de crescimento, regularidade das margens e relação com estruturas adjacentes.

As imagens foram adquiridas em aparelhos de TC de 128 canais (Aquilion CXL, Toshiba Medical Systems Corporation, (Tustin), Inc., CAN) e de Ressonância Magnética, de 1.5 Tesla (Achieva, Philips Health Care, Inc., Brasil). Os exames de imagem, quando disponíveis, foram revisados por dois médicos radiologistas com mais de cinco anos de experiência. As dúvidas foram dirimidas por consenso após consulta da literatura. Quando as imagens se encontravam indisponíveis, as informações foram obtidas do laudo radiológico e das anotações do prontuário.

Os critérios definidores de malignidade utilizados no estudo foram o diagnóstico histológico obtido através da biópsia ou ressecção cirúrgica ou crescimento igual ou superior a 10% no maior eixo durante o seguimento pós-terapêutico.

Todos os dados obtidos foram armazenados em um banco de dados para análise estatística através do o programa SPSS versão 20.0.0. A análise descritiva consistiu no cálculo das frequências simples e relativas das variáveis estudadas.

O projeto foi submetido e aprovado pelo Comitê de Ética em Pesquisa Institucional (CEP) com número de parecer 1.791.894. Os procedimentos e materiais citados neste projeto estão de acordo com o Declaração de Helsinki e

segue as recomendações da Resolução 466/12 do Conselho Nacional de Saúde (CNS).

RESULTADOS

Foram avaliados 21 pacientes com diagnóstico clínico e/ou radiológico de tumor selar, sem histórico familiar patológico neoplásico, em um hospital universitário localizado na região do submédio do vale do São Francisco. Destes, 17 (80,9%) obtiveram indicação cirúrgica para tratamento das lesões. Todos os pacientes (100%) eram procedentes dos municípios que compõe esta região.

Quanto a distribuição das lesões entre os sexos, houve discreto predomínio no sexo feminino com 11 (52,4%) casos. A idade média dos pacientes foi de 45 anos (+/- 14 anos), sendo 59 anos para pacientes do sexo masculino e 40 anos para pacientes do sexo feminino. Na presente casuística 20 (95,2%) pacientes apresentaram tumor primário da sela túrcica e um (4,8%) paciente teve diagnóstico de metástase de carcinoma de células renais. Destes sete (33,3%) foram classificados como funcionantes. Na Tabela 1, está descrita a distribuição das neoplasias selares encontradas no presentes estudo.

Tabela 1. Distribuição da frequência das neoplasias selares

Neoplasia em estudo	**n (%)**
Macroadenoma	9 (42,9%)
Meningioma	3 (14,3%)
Microadenoma	2 (9,5%)
Glioma	2 (9,5%)
Craniofaringioma	1 (4,75%)
Metástase	1 (4,75%)
Não identificado	3 (14,3%)

A Tabela 2 demonstra a distribuição dos principais sintomas relacionados aos tumores selares, predominando manifestações decorrentes da compressão tumoral sobre as estruturas adjacentes como cefaleia e baixa acuidade visual com 21 (100%) e oito (38,1%) casos, respectivamente.

Tabela 2. Distribuição da frequência dos principais sintomas

Sintoma	**n (%)**
Cefaleia	21 (100)
Baixa acuidade visual	8 (38,1)
Crise Convulsiva	2 (9,5)
Galactorreia	2 (9,5)
Desorientação	2 (9,5)
Síncope	1 (4,75)
Êmese	1 (4,75)
Afasia	1 (4,75)

Houve uma variedade de apresentações dos padrões radiológicos conforme descritos na Tabela 3, destacando-se como principais achados lesões com extensão suprasselar, infiltração parasselar e compressão do quiasma ótico, com nove (42,9%), sete (33,3%) e cinco (23,8%), respectivamente (Figura 1).

Tabela 3. Aspectos radiológicos das lesões selares

Aspectos radiológicos	**n (%)**
Compressão do quiasma óptico	9 (42,9%)
Extensão suprasselar	7 (33,3%)
Infiltração parasselar	5 (23,8%)
Calcificações de permeio	2 (9,5%)
Cisternas basais ampliadas	2 (9,5%)
Invasão do terceiro ventrículo	1(4,75%)

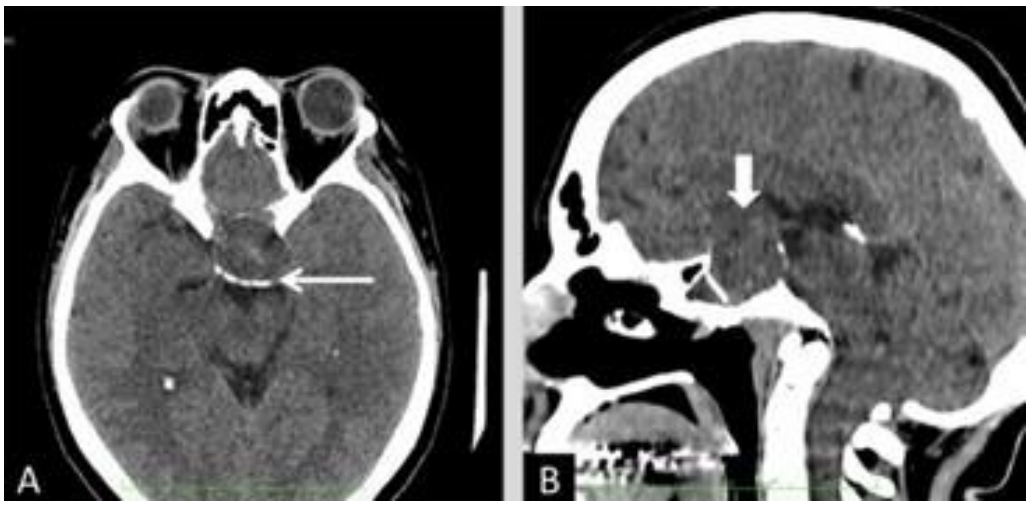

Figura 1. TC de crânio sem contraste (A - axial e B – sagital) evidenciando lesão expansiva selar, com sinais de remodelamento e rarefação óssea (seta fina) e extensão para teto da sela (seta grossa). Há aparente extensão para seio cavernoso esquerdo e compressão do quiasma óptico. Estudo histológico pós-cirúrgico confirmou macroadenoma hipofisário.

Foram observadas lesões que infiltravam as estruturas parasselares, sendo dois (9,5%) meningiomas, dois (9,5%) gliomas e um (4,75%) craniofaringioma, conforme demosntrado nas Figuras 2 e 3.

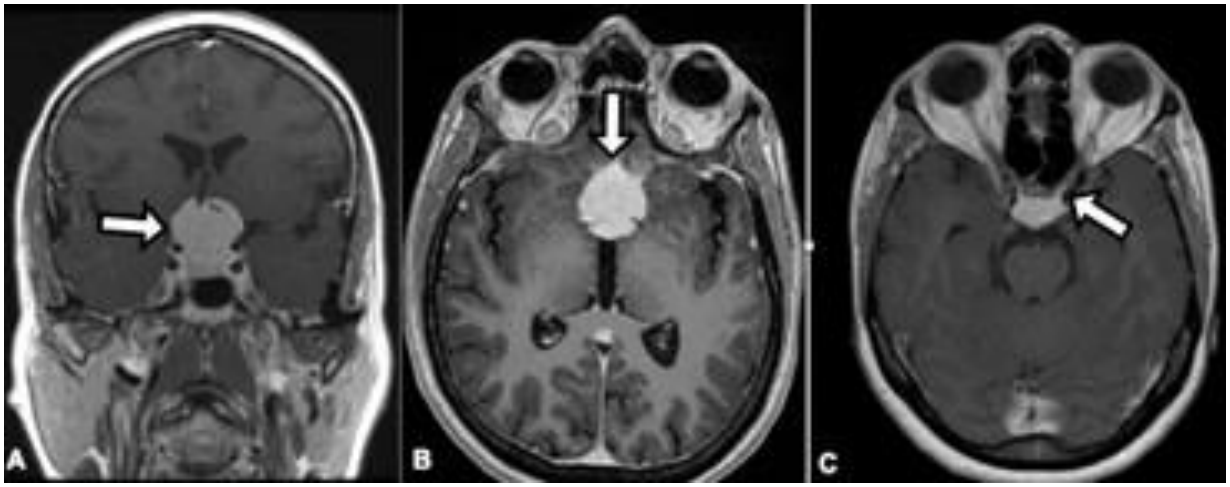

Figura 2. RM de crânio nas sequências ponderadas em T1 após injeção do meio de contraste paramagnético, nos planos: coronal (A), axial (B) e axial (C). Observa-se lesão sólida expansiva (setas brancas) acometendo a região selar e suprasselar com intensa impregnação homogênea pelo meio de contraste paramagnético, de características compatíveis com meningioma. O diagnóstico foi confirmado após ressecção cirúrgica. Em (A) nota-se extensão para os seios cavernosos e em (C) nota-se extensão para o quiasma óptico, bilateralmente.

Figura 3. TC de crânio sem contraste (A - axial; B - sagital; C - coronal) evidenciando lesão selar com extensão supra e para-selar direita (setas cinzas) apresentando calcificações grosseiras de permeio confirmada após biópsia como craniofaringioma. Note na figura 3B e 3C nas setas brancas vazadas presença de cateter de derivação ventricular externa.

Dos 17 (80,9%) pacientes com indicação de tratamento cirúrgico, 14 (66,6%) foram submetidos ao procedimento no hospital universitário, sendo que todos (100%) apresentaram concordância entre os achados da neuroimagem e o produto da ressecção tumoral. Em nenhum caso houve discordância entre o laudo da TC ou RM e a localização da massa tumoral no intraoperatório.

Em dois (9,5%) casos foi considerada a hipótese diagnóstica de tumor de sela a partir da história clínica e exame físico. Nos 19 (90,5%) casos restantes foi a partir das análises dos exames de TC e RM de crânio que se chegou ao diagnóstico. Em quatro (19%) casos houve alteração dos valores laboratoriais da prolactina, identificado como microadenoma (Figura 4).

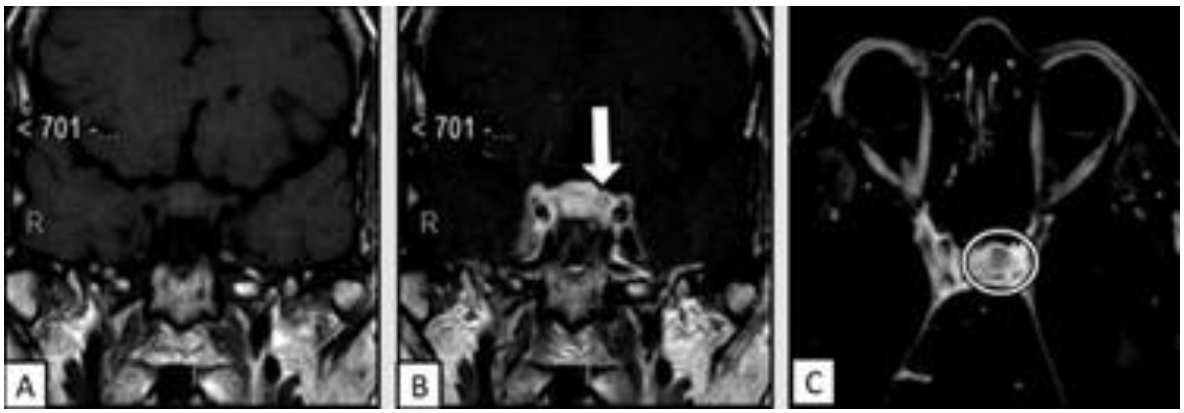

Figura 4. Ressonância nuclear magnética do crânio com ênfase para sela túrcica (A - Coronal T1 pré contraste; B - Coronal T1 pós-contraste; C - Axial VIBE pós-contraste). Em A não há alterações significativas na avaliação da hipófise, notando-se nas fases pós-contraste (B e C) nódulo com hiporrealce em relação ao parênquima hipofisário com diâmetro inferior a 10 mm compatível com microadenoma hipofisário.

Quanto ao seguimento, quatro (19%) pacientes desenvolveram recidiva tumoral locorregional no seguimento pós-terapêutico, dos quais duas (9,5%) tiveram taxa de crescimento superior a 10% no maior eixo.

Foi possível mensurar a quantidade de exames de TC e RM realizadas para diagnóstico e seguimento pós-terapêutico dos pacientes com tumores selares conforme demonstrado na Tabela 4.

Tabela 4. Distribuição da quantidade de exames de TC e RM para diagnóstico e seguimento dos tumores selares

Modalidade	Diagnóstico	Seguimento
TC	16 (59,3%)	33 (75%)
RM	11 (40,7%)	11 (25%)

DISCUSSÃO

Analogamente aos resultados encontrados no presente estudo, um registro americano com 51.125 pacientes observou que o comportamento epidemiológico dos tumores de hipófise é semelhante entre os sexos.[9,10]

A incidência de tumores de hipófise aumenta após a quarta década de vida, sendo mais frequente entre 40 e 60 anos de idade.[10] Neste estudo, a idade média geral dos pacientes foi de 45 anos, 59 anos para o sexo masculino e 40 anos para pacientes do sexo feminino, achados concordantes com os dados da literatura.[11-12]

Os tumores selares são tumores comuns sendo o adenoma o tipo histológico mais comum.[6–8] Houve correlação entre os resultados do presente estudo, onde predominaram os adenomas em 52,4% dos casos, com outros estudos da literatura.[11-12]

Os adenomas hipofisários podem ser classificados arbitrariamente quanto as suas dimensões em microadenomas quando inferiores a 10 mm, macroadenomas quando superiores a 10 mm e adenomas gigantes quando superiores a 40 mm.[13] Os microadenomas costumam ser menos diagnosticados devido as pequenas dimensões e por serem frequentemente assintomáticos.[5] No presente estudo houve predomínio de diagnóstico dos macroadenomas, correspondendo a um total de 42,9% dos tumores encontrados. Houve concordância com outro estudo populacional, que evidenciou cerca de 40,4% na ocorrência deste diagnóstico.[12]

Dos 21 casos estudados, o segundo subtipo tumoral mais comum foi o meningioma, com 3 casos confirmados (14,2%). O meningioma é uma neoplasia extra-axial, de base meníngea, caracterizada por ter epicentro selar com componente suprasselar e intenso realce ao meio de contraste.[13] Destacaram-se ainda o glioma e craniofaringioma, representando duas (9,5%) casos e um (4,8%) caso, respectivamente. Os gliomas podem surgir no hipotálamo e vias ópticas, apresentando incidência menor na literatura que os adenomas, com cerca de 3,5% dos casos na infância e 1% dos tumores intracranianos com comportamento maligno nos adultos.[14]

Em relação ao comportamento histológico, no presente estudo predominaram os derivados de células da adenohipófise, como os adenomas, e tumores usualmente benignos, como craniofaringioma e meningioma, que corresponderam a 15 (71,42%) casos. A incidência baixa de tumores metastáticos selares, com um caso caracterizado no presente estudo (4,8%), apresenta incidência maior que a literatura com variação de 1,0% [15] a 1,6% dos casos, sendo mais comum os casos de tumor primário da mama [14-16]. Há também relatos de casos de carcinoma de células renais como sítio primário, destacando-se um caso de mestástase hipofisária de tumor de células renais que mimetizava macroadenoma.[17] Esta discreta diferença entre o percentual de

metástase no presente estudo e na literatura pode ser atribuído ao reduzido número amostral.

Em virtude de os efeitos compressivos provocados pelos tumores selares os principais sintomas encontrados no presente estudo foram cefaleia com 21 (100%) casos e redução da acuidade visual encontrado em oito (38,1%) casos. Achados estes compatíveis com os encontrados em estudo retrospectivo para análise de casos.[14] Em outro estudo o achado de baixa acuidade visual foi observado em 27% dos casos, atribuído a maior frequência de detecção de lesões consideradas pequenas (subcentimétricas) e com menor potencial para efeitos compressivos sobre estruturas adjacentes. [12]

Todas as lesões do presente estudo foram caracaterizadas pelos métodos de imagem (TC e/ou RM). Quando submetidos a ressecções cirúrgicas, houve correlação em 100% dos casos entre os achados de imagem e os resultados anatomopatológicos. Os casos não operados tiveram sua confirmação diagnóstica incluindo dados clínicos, laboratoriais, exames de imagem e seguimento. No seguimento pós-operatório, o exame mais frequentemente utilizado foi a TC, em virtude da maior facilidade de acesso.

O presente estudo teve algumas limitações quanto a natureza retrospectiva. Houve dificuldade na coleta de dados em virtude do hospital não disponibilizar banco de dados digital. Em quatro casos não foi possível encontrar as imagens dos pacientes sendo as informações obtidas do laudo radiológico e das anotações do prontuário.

CONCLUSÃO

Os métodos de imagem foram capazes de caracterizar as lesões, com elevada concordância clínica e cirúrgica sendo fundamentais para planejamento terapêutico e controle pós terapêutico.

REFERÊNCIAS

1. Choudhri AF, Cohen HL, Siddiqui A et al. Twenty-Five Diagnoses on Midline Images of the Brain: From Fetus to Child to Adult 1. Radiographics. 2018;38(1):218–35. https://doi.org/10.1148/rg.2018170019
2. Johnsen DE, Woodruff WW, Allen IS, et al. MR imaging of the sellar and juxtasellar regions. Radiographics. 1991;11(5):727–58. https://doi.org/10.1148/radiographics.11.5.1947311
3. Emerald, M. Pituitary Gland: Pituitary Hormones. (2016): 392-400. https://doi.org/10.1016/B978-0-12-384947-2.00548-1
4. Kaltsas GA, Evanson J, Chrisoulidou A, et al. The diagnosis and management of parasellar tumours of the pituitary. Endocr Relat Cancer. 2008;15(4):885–903. https://doi.org/10.1677/erc-08-0170
5. Zamora C, Castillo M. Sellar and Parasellar Imaging. Neurosurgery. 2017;80(1):17–38. https://doi.org/10.1093/neuros/nyw013
6. Kunimatsu A, Kunimatsu N. Skull Base Tumors and Tumor-Like Lesions: A Pictorial Review. Pol J Radiol. 2017 Jul 25;82:398-409. https://doi:org/10.12659/PJR.901937
7. Syro L V, Rotondo F, Ramirez A, et al. Progress in the diagnosis and classification of pituitary adenomas. Front Endocrinol. 2015;6(June):1–8. https://doi.org/10.3389/fendo.2015.00097
8. Attanasio R, Cozzi R, Lasio G, et al. Diagnostic Evaluation of the Lesions of the Sellar and Parasellar Region. Explic Cases Controv Issues Neurosurg. 2012;97–166. https://doi.org/10.5772/31173
9. Gittleman H, Ostrom QT, Farah PD et al. Descriptive epidemiology of pituitary tumors in the United States, 2004–2009. J Neurosurg [Internet]. 2014;121(3):527–35 https://doi.org/10.3171/2014.5.JNS131819
10. Aflorei ED, Korbonits M. Epidemiology and etiopathogenesis of pituitary adenomas. J Neurooncol. 2014;117(3):379–94. https://doi.org/10.1007/s11060-013-1354-5
11. Al-Dahmani K, Mohammad S, Imran F, et al. Sellar Masses: An Epidemiological Study. Can J Neurol Sci. 2015;43(2):291–7. https://doi.org/10.1017/cjn.2015.301
12. Gruppetta M, Mercieca C, Vassallo J. Prevalence and incidence of pituitary adenomas: A population based study in Malta. Pituitary. 2013;16(4):545–53. https://doi.org/10.1007/s11102-012-0454-0
13. Rajaratnam S. Pituitary gland imaging. Indian J Endocrinol Metab [Internet]. 2013;17(7):100. https://doi.org/10.4103/2230-8210.119516
14. Gsponer J, De Tribolet N; Déruaz JP, et al. Diagnosis, Treatment, and Outcome of Pituitary Tumors and Other Abnormal Intrasellar Masses. Retrospective Analysis of 353 Patients. MEDICINE; 1999; 17 (4): 236–69. https://doi.org/10.1097/00005792-199907000-00004
15. Fassett, Daniel R.; Coudwell WT. Metastases to the pituitary gland. Neurosurg Focus. 2004;16(4):1-4. https://doi.org/10.3171/FOC.2004.16.4.9

16. Altay T, Krisht KM, Couldwell WT. Sellar and parasellar metastatic tumors. Int J Surg Oncol. 2012;2012:1-9. https://doi.org/10.1155/2012/647256

17. Kramer CK, Ferreira N, Silveiro SP, et al. Pituitary gland metastasis from renal cell carcinoma preseted as a non functioning macroadenoma. Arq Bras Endocrinol Metab. 2010;54(5):498–501. https://doi.org/10.1590/S0004-27302010000500011